

HIPODONCIA: UTILIDAD DE HALLAZGOS DENTALES EN LA DETERMINACIÓN DE PATOLOGÍAS Y PARENTESCO EN POBLACIONES ANTIGUAS. ESTUDIO DE DOS CASOS EN LA NECRÓPOLIS ORIENTAL DE *CARTHAGO SPARTARIA*.

MORENO, A¹; MUÑOZ, E²; LUNA, A³; PÉREZ, J. C.⁴; GAMBOA, C.⁵

E-mail: faurgil@umu.com

ANALES
DE ARQUEOLOGÍA
CORDOBESA
NÚMERO 17 (2006)

VOL. II / PÁGS. 225 - 236

RESUMEN

La utilización de técnicas forenses a la hora de estudiar restos humanos parciales o en mal estado de conservación son muy importantes cuando queremos determinar la edad, sexo y raza, así como el parentesco entre dos o más individuos. De estas técnicas, algunas de las más sencillas pero de resultados bastante fiables son aquellas relacionadas con el estudio dental de los restos encontrados. El hallazgo de anomalías dentarias puede facilitar información acerca de enfermedades padecidas por el individuo (tanto infectocontagiosas como congénitas) y de posibles relaciones familiares entre varios individuos.

El presente estudio describe varios casos de agenesias dentales (ausencia dental debida a la falta de formación de algún diente) encontradas en una población de los siglos V-VII d.C., recuperados en la necrópolis oriental de *Carthago Spartaria*, en la zona del actual Barrio Universitario. (Cartagena, Murcia)

Palabras Clave: Hipodoncia, agenesias dentarias

ABSTRACT

The use of forensic techniques when studying partial or badly-conserved human remains is very important when we want to determine age, sex, and race, as well as parental relation between two or more individuals. Of these techniques, some of the simplest but most reliable are those related to the dental studies of the retrieved remains. Finding dental anomalies may give useful information about diseases suffered by the individual (congenital or infecto-contagious) and possible family relation between several individuals.

This study describes several cases of dental agenesis (absence of teeth caused by lack of formation of these teeth) found in populations living during the fifth to seventh centuries (a.D.), retrieved in the oriental necropolis of *Carthago Spartaria*, in the neighborhood of the present University (Cartagena, Murcia).

Key words: Hypodontia, dental agenesis

¹ | Odontólogo. Profesor Colaborador de Odontología Legal y Forense. Universidad de Murcia.

² | Odontólogo. Profesor asociado de Odontología Legal y Forense. Universidad de Murcia.

³ | Catedrático de Medicina Legal y Forense. Universidad de Murcia.

⁴ | Odontólogo. Profesor asociado de Materiales Odontológicos. Universidad de Murcia.

⁵ | DUE. Responsable de toma de muestras y catalogación.

1. INTRODUCCIÓN

La agenesia de uno o más dientes (hipodoncia u oligodoncia) constituye una de las anomalías más comunes en el desarrollo humano. La hipodoncia se define como la ausencia de uno a seis dientes permanentes, mientras que la oligodoncia es la ausencia de más de seis dientes permanentes. Los dientes más afectados son los segundos premolares inferiores, los incisivos laterales superiores, los premolares superiores y los incisivos centrales inferiores. Los porcentajes varían según los estudios, pero la mayoría de autores coinciden en este orden (POLDER *ET AL* 2004; MATTHEEUWS *ET AL* 2004; NG'ANG'A 2001; RASMUSSEN 1999; ATASU 1994; STRITZEL *ET AL* 1990; RANTA 1985; MAGNUSSON 1977).

Muchas son las causas que pueden explicar la aparición de hipodoncias. Se ha propuesto por algunos autores (MATTHEEUWS *ET AL* 2004) como una de las más plausibles la teoría filogenética de la evolución de Owen que explica la agenesia como una disminución fisiológica de la dentadura del hombre moderno.

Otras causas que explican esta patología son síndromes generales como la displasia ectodérmica (PRAGER *ET AL* 2006; GUCKES *ET AL* 1998), síndrome de Down (MESTROVIC *ET AL* 1998), enfermedades que cursan con fisuras labiales y palatinas (Karsten 2004; SHAPIRA *ET AL* 2000) y ciertas enfermedades infecciosas padecidas durante los periodos de formación dentaria (GROSFELDOMA 1983). Actualmente, se acepta que los factores hereditarios son la causa principal de la aparición de agenesias dentarias (PEMBERTON *ET AL* 2006; PERES *ET AL* 2004; ARTE *ET AL* 2001; ARTE *ET AL* 1996), debido a que se ha encontrado

una elevada distribución familiar en la mayoría de los estudios realizados (ADEBOYE *ET AL* 2006; ARTE *ET AL* 2001; GABRIS *ET AL* 2001; ATASU 1994; RANTA 1985; MARKOVIC 1982).

Dependiendo de los estudios realizados, encontramos que la prevalencia de la agenesia dentaria oscila entre el 2 y el 10% de la población normal (ADEBOYE *ET AL* 2006; LARMOUR *ET AL* 2005; MARKOVIC 1982; MAGNUSSON 1977). Estos porcentajes se disparan si los relacionamos con enfermedades genéticas, como el síndrome de Down y las fisuras palatinas, donde encontramos una frecuencia de aparición que oscila entre el 38 y el 77% (SHAPIRA *ET AL* 2000; MESTROVIC *ET AL* 1998).

En cuanto a la distribución por raza y sexo, es una afección más frecuente en mujeres que en hombres (POLDER *ET AL* 2005; FLORES-MIR 2005; MATTHEEUWS *ET AL* 2004; NICK-HUSSEIN 1989; MAGNUSSON 1977) y más en caucásicos europeos y australianos (FLORES-MIR 2005; MATTHEEUWS *ET AL* 2004).

2. MATERIAL Y MÉTODO

Para llevar a cabo este estudio se han utilizado los restos de una población de los siglos V-VII d.C., localizada en el sector oriental de la ya mencionada necrópolis, concretamente, en la ladera NO del Cerro de Despeñaperros. Estas inhumaciones se están estudiando con objeto de la realización de la tesis doctoral "Estudio Paleodontológico de una Población Tardoantigua de la Ciudad de Cartagena", en el Departamento de Medicina Legal y Forense de la Universidad de Murcia. Hasta el momento, se han estudiado 25 sepultu-

ras de un total de 200. Dicho estudio se está llevando a cabo por el autor de este artículo bajo la dirección de los profesores doctores D. Aurelio Luna Maldonado, Catedrático de Medicina Legal y Forense, y D. Jose Emilio Muñoz Barrio, profesor asociado de Odontología Legal y Forense.

Durante la toma de registros y de muestras de dichos restos, llamó la atención el hecho de encontrar dos individuos entre los primeros casos estudiados, que presentaban ausencia de premolares inferiores estando presentes en boca piezas dentarias definitivas.

Se realizaron radiografías digitales utilizando un captador digital radiográfico marca Trophy RVG® y se pudo confirmar la ausencia de premolares y de gérmenes formativos de los mismos.

Ambos individuos se localizaron en la parcela 2 de la Unidad de Actuación nº 1 del Barrio Universitario, sobre las ruinas de la denominada “Casa de *Salvius*”, concretamente en las sepulturas 12000-22 y 12000-4, que a continuación comentaremos. El estado general de los restos dificulta mucho la determinación de sexo y edad de los mismos.




FIGURA 1: *Planta del sector de la necrópolis localizada sobre la antigua “Domus de Salvius”, con indicación de las sepulturas que estamos estudiando.*

2.1. CASO 1

N.º DE REGISTRO CA4-12173

Los restos que a continuación vamos a comentar, se encontraron en la sepultura 12000-22, localizada sobre los niveles de amortización del pórtico que envuelve el peristilo de la vivienda altoimperial que la bibliografía actual refiere con el nombre de “Casa de *Sabvius*” por la leyenda que preside el mosaico de una de las habitaciones de la misma.

Se trata de una tumba de grandes dimensiones, que reutiliza algunos elementos arquitectónicos en su estructura. De este modo, la cubierta está realizada con lajas de piedra arenisca que alternan con un tambor acanalado de columna, seccionado en dos mitades y que procede de la columnata que envuelve el peristilo de la casa altoimperial. Esta cubierta apoya sobre una estructura de mampostería en la que se ha reutilizado un capitel corintio del pórtico antes comentado, también partido en dos fragmentos, con

los que se ha señalado, tanto la zona de la cabecera como la de los pies de la tumba.

En su interior, localizamos la deposición vertical de tres individuos adultos inhumados en posición de cúbito supino, orientados hacia la salida del sol y carentes de ajuar.

Nuestro estudio se centra en el segundo de ellos, cuya estructura ósea apareció en buen estado de conservación, con el brazo izquierdo extendido junto al cuerpo y el derecho, flexionado sobre la pelvis. Se conservan en buen estado el cráneo y la mandíbula. Se aprecia en la mandíbula la existencia de la dentición adulta completa, excepto los segundos premolares. Por la forma general del cráneo, su tamaño, la escasa protuberancia de la glabella, la ausencia de ángulos en la porción posterior de la rama mandibular y el grado de desgaste dentario, podemos aventurarnos a decir que el individuo era una mujer joven (25-35 años). Destaca el hecho de que el desgaste dentario es más acentuado en la zona incisal, tanto superior como inferior. Este patrón de desgaste coincide con el que

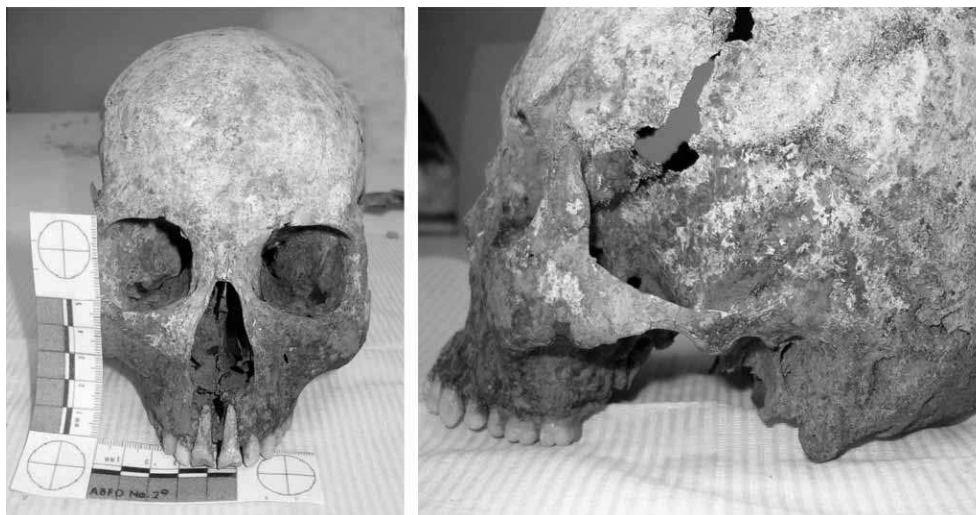

FIG. 2: Cráneo de Frente y Perfil de la inhumación CA4-12173

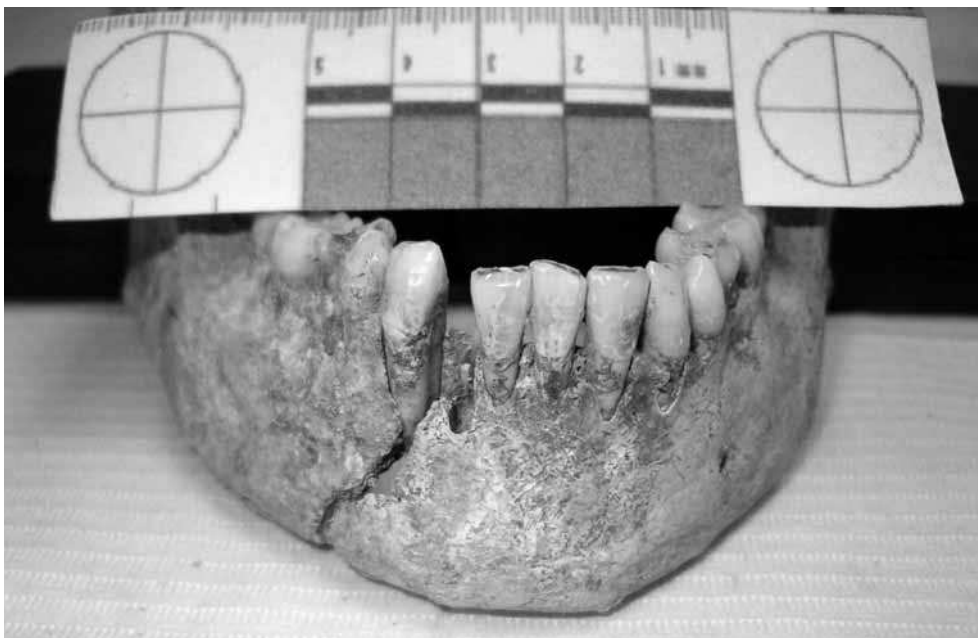

FIG. 3: Mandíbula de frente de la inhumación CA4-12173

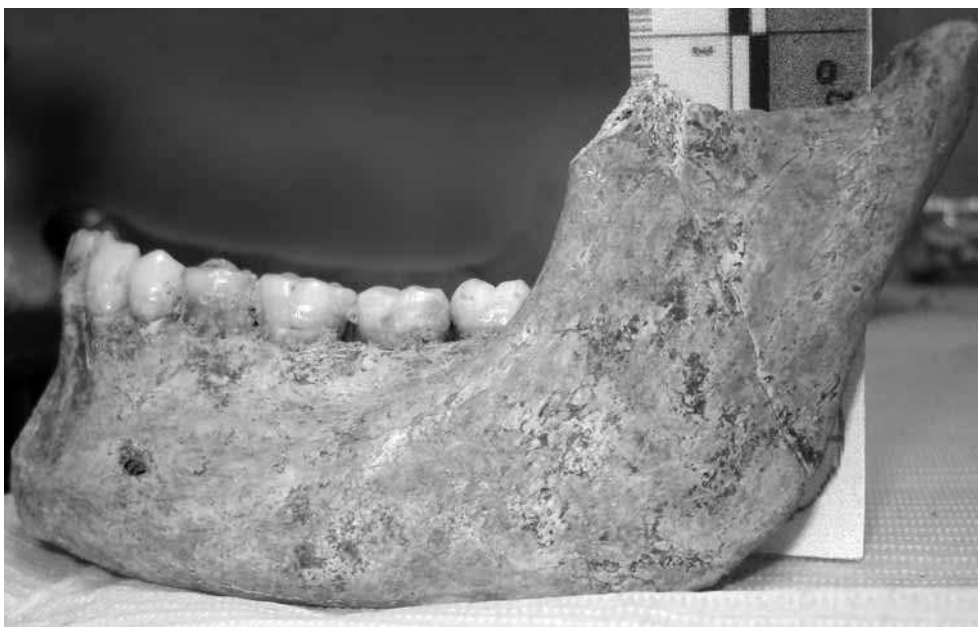

FIG. 4: Mandíbula de perfil de la inhumación CA4-12173

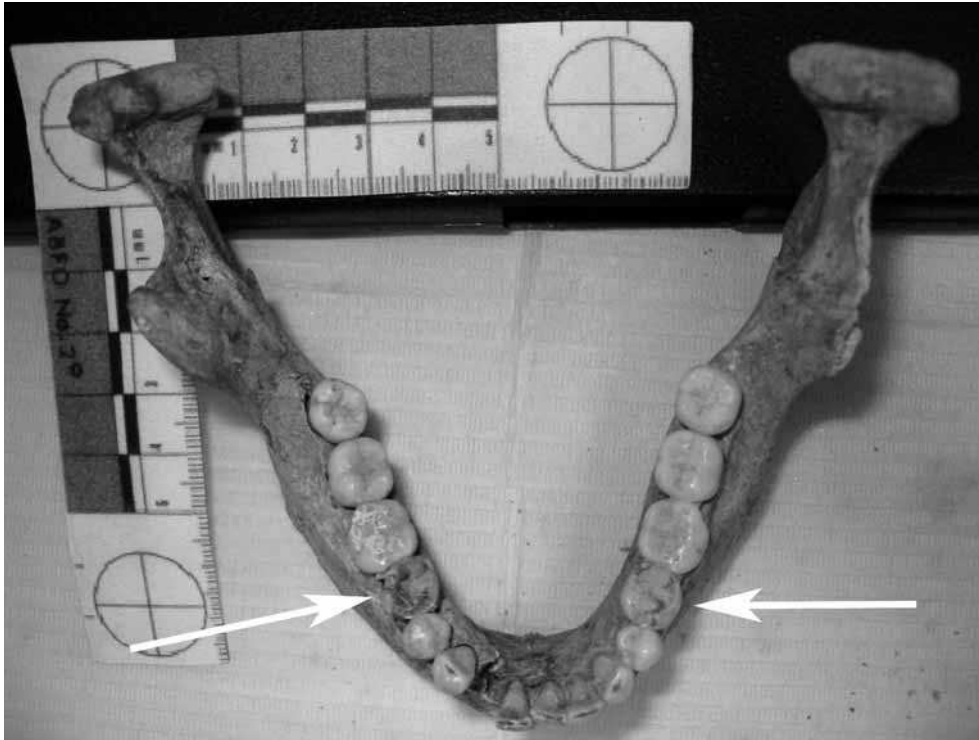

FIG. 5: Arco Mandibular. Obsérvense los molares temporales de la inhumación CA4-12173

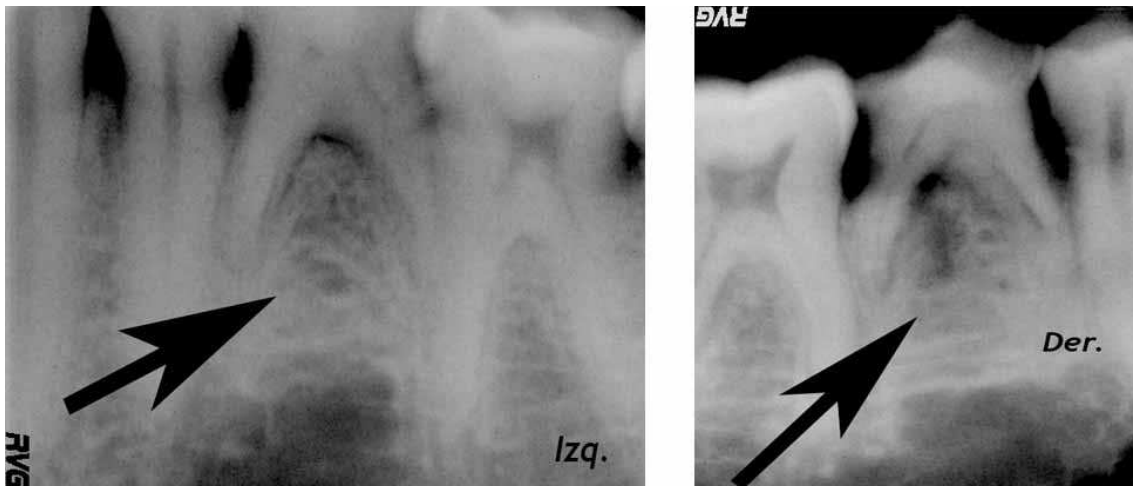


FIG. 6: Radiografías digitales de los lados izquierdo y derecho de la inhumación CA4-12173. Las flechas negras indican el lugar donde deberían estar los premolares.

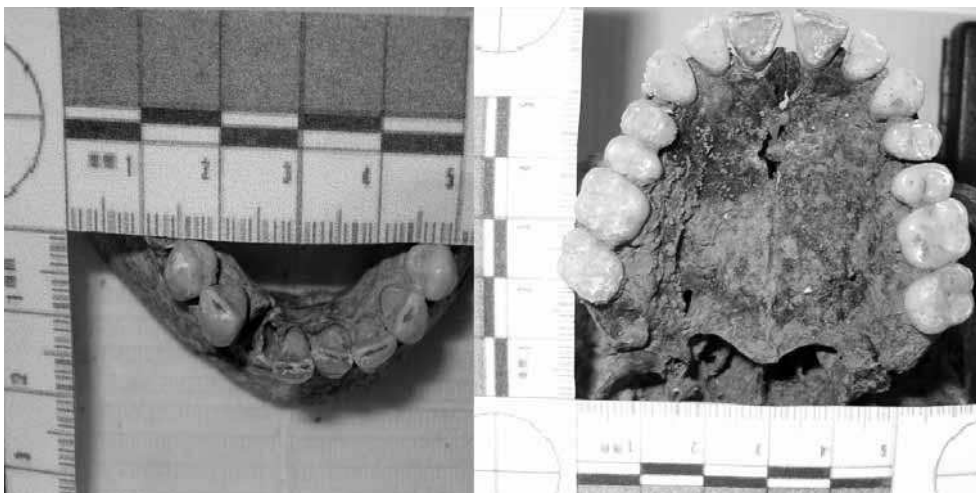

FIG. 7: *Detalle del desgaste de incisivos superiores e inferiores de la inhumación CA4-12173.*

encontramos en individuos en cuyos oficios es habitual el uso de los dientes anteriores para cortar (cuerdas, hilos, cuero), tirar o desgarrar. En general, el estado dentario es bueno, sin caries aunque con un problema periodontal leve. Este problema periodontal puede sugerir mala higiene, acompañada de dieta dura o fibrosa, que podría explicar la ausencia de caries.

2.2. CASO 2

N.º DE REGISTRO CA4-12057 (INDIVIDUO 1)

Sobre los niveles de derrumbe y colmatación de la habitación nº 1 de la denominada “Casa de *Sakvius*”, localizamos entre otras, la sepultura nº 12000-4, a escasa distancia de la anterior. Se trata de una tumba de pequeñas dimensiones cubierta con dos lajas de piedra arenisca apoyadas en una estructura subyacente a modo de sarcófago, realizada con el mismo material. En su interior

se localizaron los restos de dos individuos de corta edad, inhumados en posición de cúbito supino y orientados hacia levante.

Nuestro trabajo se centra en el más antiguo, que portaba como ajuar, varios objetos de adorno tales como un collar y dos pendientes moldurados⁶.

Estos restos, en muy mal estado de conservación, pertenecen a un niño de unos 6 años (\pm 18 meses), de sexo sin confirmar, del que sólo se conservan fragmentos del cráneo, huesos en muy mal estado y la mandíbula. Por la cronología eruptiva y el estadio de desarrollo de sus dientes permanentes debería tener, al menos, los gérmenes de los premolares medio formados. Radiográficamente encontramos que no hay gérmenes de los segundos premolares pero sí de los primeros premolares. El resto de la dentadu-

⁶ Vid. a este respecto, el estudio de los ajuares de esta necrópolis, presentado por Madrid y Vizcaíno en esta misma publicación.

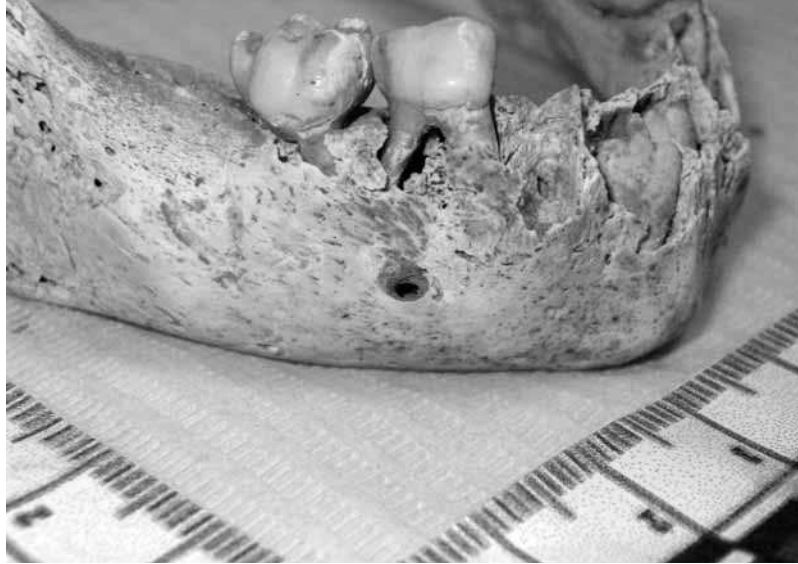

FIG. 8: *Detalle de la mandíbula de la inhumación CA4-12057 (individuo 1)*

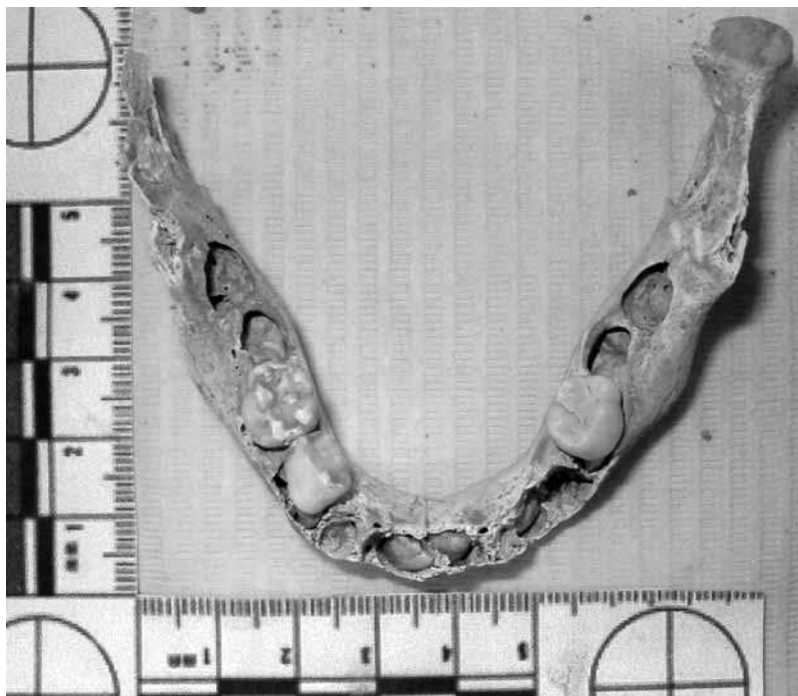

FIG. 9: *Arco dentario inferior de la inhumación CA4-12057 (individuo 1)*

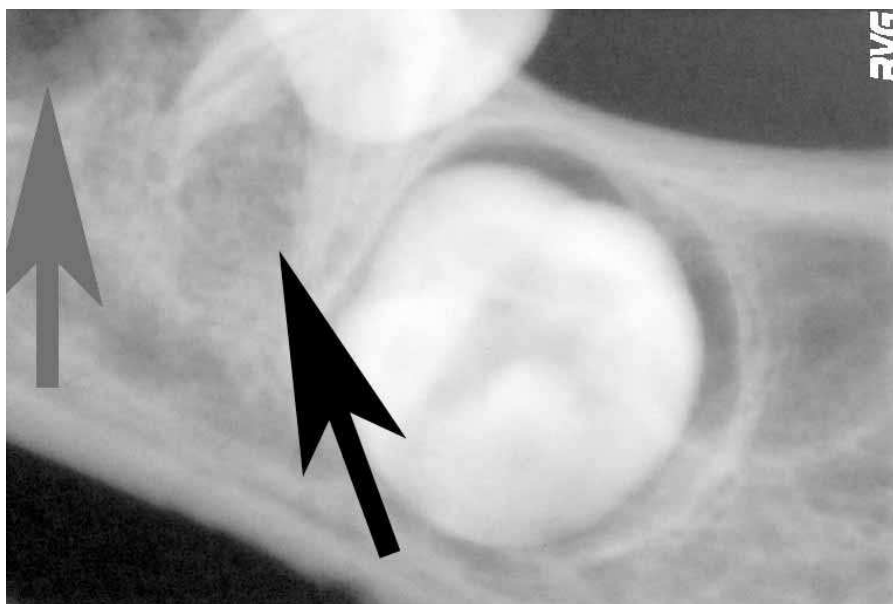


FIG. 10: Radiografía digital lado izquierdo de la inhumación CA4-12057 (individuo 1). En negro se muestra la ausencia de germen. En gris, el hueco dejado por el germen dental en formación.

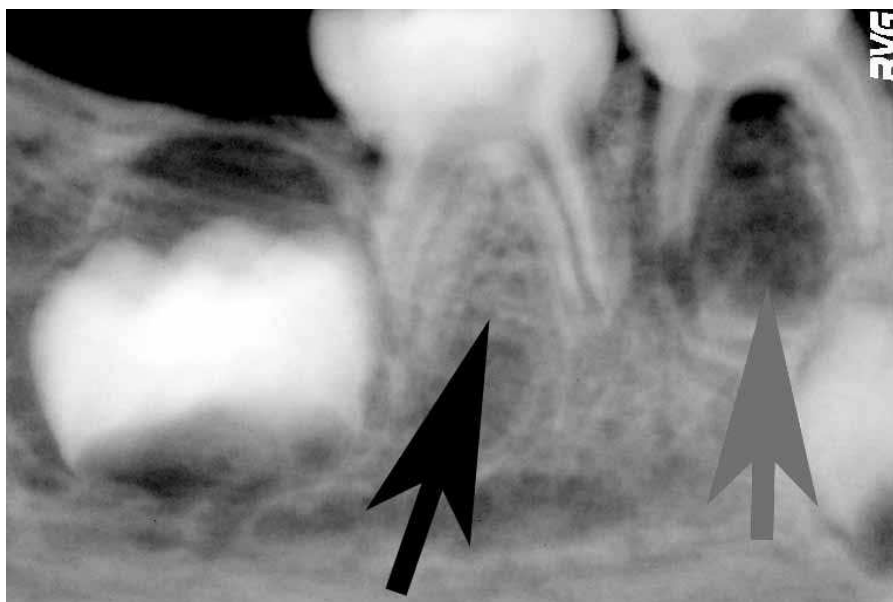

FIG. 11: Radiografía digital lado derecho de la inhumación CA4-12057 (individuo 1). En negro se muestra la ausencia de germen. En gris, el hueco dejado por el germen dental en formación.

ra que se conserva (dentición temporal) no muestra signos patológicos (caries, fracturas) ni desgastes. Debido a que se conservan pocos dientes no podemos evaluar hábitos del sujeto.

3. CONCLUSIONES

Si bien los datos utilizados para el presente estudio preliminar no nos parecen suficientes para emitir una valoración positiva sobre la existencia de parentesco entre los dos individuos estudiados, existen muchas posibilidades de que sí hubiese alguna relación familiar entre ellos. Sería necesario un estudio más exhaustivo de los restos con técnicas más precisas (determinación de ADN mitocondrial) para poder emitir un juicio cierto sobre el grado de parentesco de estos dos individuos. Dichas pruebas se están realizando son el motivo de tesis doctoral mencionada anteriormente.

El hecho de que estas sepulturas se encuentren sobre las ruinas de la denominada “Casa de *Sakvius*” y a muy escasa distancia una de otra, resulta muy interesante a nivel arqueológico, puesto que parece incidir en la hipótesis de que los miembros de una misma familia, decidan agrupar sus sepulturas en zonas delimitadas por las viejas estructuras de antiguos edificios de época altoimperial, a modo de panteón.

Queremos hacer hincapié en la importancia que tienen pruebas tan sencillas como las que se han realizado para encontrar particularidades que nos lleven a establecer grados de parentesco, edad y sexo de individuos encontrados en diversas necrópolis de nuestra geografía.

Recomendamos completar los estudios arqueológicos que se practican a los restos humanos con estudios antropológicos y forenses (en particular aquellos que incluyen estudios dentales), puesto que estos nos ayudarán a entender mejor a nuestros antepasados.

4. BIBLIOGRAFÍA

ADEBOYE SO, COLE BO, HOBSON RS, WRIGHT MJ. (2006): “Severe hypodontia in a set of triplets”. *Br Dent J.* 2006 Jul; 201(2): 93-6.

ARTE S, NIEMINEM P, PIRINEN S, THESLEFF I, PELTONEN L. (1996): “Gene defect in hypodontia: exclusion of EGF, EGFR, and FGF-3 as candidate genes”. *J Dent Res.* 1996 Jun; 75(6): 1346-52.

ARTE S, NIEMINEM P, APAJALAHTI S, HAAVIKKO K, THESLEFF I, PIRINEN S. (2001): “Characteristics of incisor-premolar hypodontia in families”. *J Dent Res.* 2001 May; 80(5): 1445-50.

ATASU M, AKYUZ S. (1994): “Bilateral absence of maxillary and mandibular second premolar: a cli-

nical, genetic and dermatoglyphic study”. *J Clin Pediatr Dent.* 1994 Spring; 18(3): 219-21.

FLORES-MIR C. (2005): “More women in Europe and Australia have dental agenesis than their brotherparts in North America”. *Evid Based Dent.* 2005; 6(1): 22-3.

GABRIS K, TARJAN I, CSIKI P, KONRAD F, SZADÉCZKY B, ROZSA N. (2001): “Prevalence of congenital hypodontia in the permanent dentition and its treatment”. *Fogorv Sz.* 2001 Aug; 94(4): 137-40.

GROSFELDOMA OM, CHAJESKA M. (1983): “Interception of malocclusion in the deciduous dentition”. *Am J Orthod* 1983;73: 23.

- GUCKES AD, ROBERTS MW, McCARTHY GR. (1998): "Pattern of permanent teeth present in individuals with ectodermal dysplasia and severe hypodontia suggests treatment with dental implants". *Pediatr Dent*. 1998 Jul-Aug; 20(4): 278-80.
- KARSTEN A, LARSON M. (2004): "The relationship between hypodontia in the second premolar region and heredity of cleft, lip and palate in children with isolated cleft palate". *Swed Dent J*. 2004; 28(1): 47-52.
- LARMOUR CJ, MOSSEY PA, THIND BS, FORGIE AH, STIRRUPS DR. (2005): "Hypodontia—a retrospective review of prevalence and etiology. Part I". *Quintessence Int*. 2005 Apr; 36(4): 263-70
- MAGNUSSON TE. (1977): "Prevalence of hypodontia and malformations of permanent teeth in Iceland". *Community Dent Oral Epidemiol*. 1997 Jul; 5(4): 173-8.
- MARKOVIC M. (1982): "Hypodontia in twins". *Swed Dent J Suppl*. 1982; 15: 153-62.
- MATTHEEUWS N, DERMAUT L, MARTENS G. (2004): "Has hypodontia increased in Caucasians during 20th century? A meta-analysis". *Eur J Orthod*. 2004 Feb; 26(1): 99-103.
- MESTROVIC SR, RAJIC Z, PAPIC JS. (1998): "Hypodontia in patients with Down's syndrome". *Coll Antropol*. 1998 Dec; 22 Suppl: 69-72.
- NG'ANG'A RN, NG'ANG'A PM. (2001): "Hypodontia of permanent teeth in a Kenyan population". *East Afr Med J* 2001. Apr; 78(4): 200-3.
- NIK-HUSSEIN NN. (1989): "Hypodontia in the permanent dentition: a study of its prevalence in Malaysian children". *Aust Orthod J*. 1989 Oct; 11(2): 93-5.
- PEMBERTON TJ, GEE J, PATEL PI. (2006): "Gene discovery for dental anomalies: a primer for the dental professional". *J Am Dent Assoc*. 2006 Jun; 137(6): 743-52.
- PERES RC, SCAREL-CAMINAGA RM, SILVA ER, DE CONTO F, LINE SR. (2004): "Absence of association between transforming growth factor-beta I promoter polymorphisms and hypodontia". *Angle Orthod*. 2004 Oct; 74(5): 665-71.
- POLDER BJ, VAN 'T HOF MA, VAN DER LINDEN FP, KUIJPERS-JAGTMAN AM. (2004): "A meta-analysis of the prevalence of dental agenesis of permanent teeth". *Community Dent Oral Epidemiol*. 2004 Jun; 32(3):217-26.
- PRAGER TM, FINKE C, MIETHKE RR. (2006): "Dental findings in patients with ectodermal dysplasia". *J Orofac Orthop*. 2006 Sep; 67(5): 347-355.
- RANTA R. (1985): "Hereditary agenesis of ten maxillary posterior teeth: a family history". *ASDC J Dent Child*. 1985 Mar-Apr; 52(2): 125-7.
- RASMUSSEN P. (1999): "Severe hypodontia. Diversities in manifestations". *J Clin Pediatr Dent*. 1999 Spring; 23(3): 179-88.
- SHAPIRA Y, LUBIT E, KUFTINEC MM. (2000): "Hypodontia in children with various types of clefts". *Angle Orthod*. 2000 Feb; 70(1): 16-21.
- STRITZEL F, SYMONS AL, GAGE JP. (1990): "Agenesis of the second premolar in males and females: distribution, number and sites affected". *J Clin Pediatr Dent*. 1990 Fall; 15(1): 39-41.

